

# Arterite temporale o polimialgia?

Silvia Dubini, Massimo Monti, Andrea Montonati

SIMG Varese

## Introduzione

La polimialgia reumatica è una patologia infiammatoria caratterizzata da rigidità mattutina e dolori articolari a livello del collo e dei cingoli. I sintomi aspecifici sono astenia, febbricola, calo ponderale e del tono dell'umore, tosse stizzosa<sup>1,5</sup>. Fino al 20% circa dei casi può essere secondario a una patologia oncologica, tuttavia una durata superiore ai 6 mesi senza un riscontro di malattia associata depone per un'origine reumatica<sup>9</sup>. Può essere associata all'arterite temporale (o a cellule giganti o di Horton). Le due patologie, fenotipicamente diverse, hanno una patogenesi comune: ogni sintomo di coinvolgimento dell'arteria temporale e delle sue branche (cefalea di nuovo riscontro, calo del visus transitorio e monolaterale, claudicatio della mandibola) va indagato e trattato con tempestività, in quanto può condurre a cecità e *ad exitus*<sup>1,2,5,8</sup>. L'ecografia delle arterie temporali si sta rivelando uno strumento diagnostico sensibile, accessibile e non invasivo: un *imaging* patognomonico, unito alla clinica e alla risposta terapeutica, è in grado di dirimere i dubbi diagnostici e di candidare rapidamente il paziente alla biopsia (Gold Standard), che va eseguita entro due settimane dall'avvio della terapia steroidea per evitare falsi negativi<sup>7</sup>. L'ecografo portatile può, nelle mani del medico di medicina generale (MMG) con interesse particolare, essere uno strumento chiave anche al

domicilio del paziente<sup>4</sup>. La presenza del tipico "HALO" sign, ovvero di un alone circolare ipoecogeno perivasale, connesso alla fase acuta della malattia, e l'assenza del segnale doppler sono reperti correlabili all'arterite di Horton. L'edema di parete scompare con la terapia ed è un indicatore prognostico<sup>3,6</sup>.

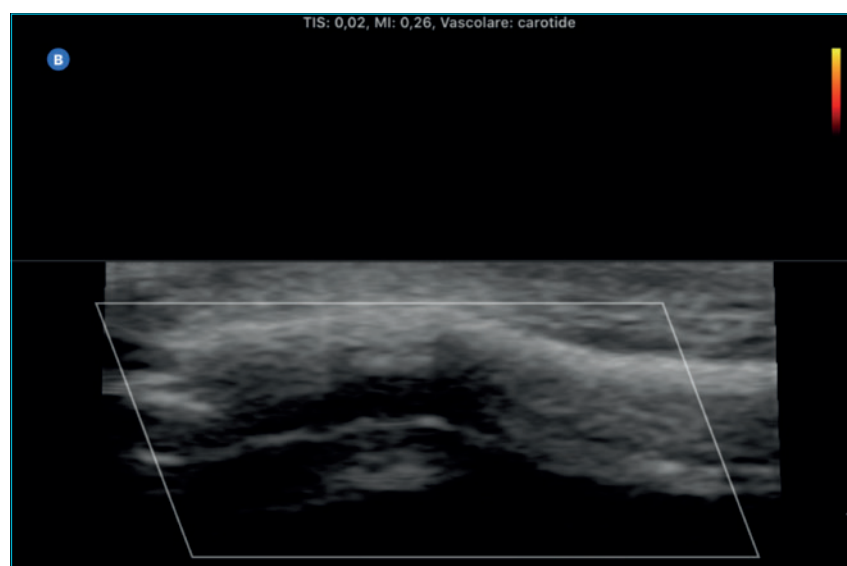
## Presentazione del caso

P.C. è una donna di 90 anni, valutata a domicilio in data 17/10/2020 per la com-

parsa da circa 72 h di cefalea temporale destra, vertigine, calo del visus transitorio, non claudicatio mandibolare. Nell'anamnesi patologica remota viene riportato un carcinoma della mammella trattato con chirurgia, radioterapia e terapia ormonale nel 2002, un carcinoma del colon metastatico trattato con chirurgia sulla neoplasia primitiva nel 2018, e ipertensione arteriosa; la paziente presenta un recente decadimento delle condizioni generali. All'esame obiettivo la paziente è collaborativa e i parametri sono i seguenti: PA 120/70, FC 80 R, Sat. 97% AA.

## FIGURA 1.

Arteria temporale dx, ecografia B-mode (da Archivio Butterfly IQ Dott.ssa Silvia Dubini).



## Conflitto di interessi

Gli Autori dichiarano nessun conflitto di interessi.

**How to cite this article:** Dubini S, Monti M, Montonati A. Arterite temporale o polimialgia?. Rivista SIMG 2021;28(2):30-32.

© Copyright by Società Italiana di Medicina Generale e delle Cure Primarie

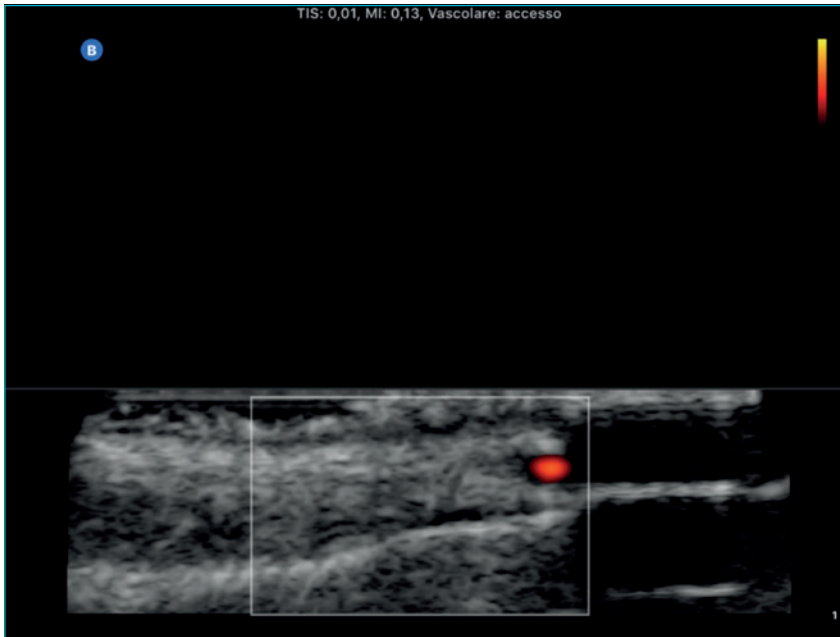


OPEN ACCESS

L'articolo è open access e divulgato sulla base della licenza CC-BY-NC-ND (Creative Commons Attribuzione – Non commerciale – Non opere derivate 4.0 Internazionale). L'articolo può essere usato indicando la menzione di paternità adeguata e la licenza; solo a scopi non commerciali; solo in originale. Per ulteriori informazioni: <https://creativecommons.org/licenses/by-nc-nd/4.0/deed.it>

**FIGURA 2.**

Arteria temporale dx, eco-color-doppler (da Archivio Butterfly IQ Dott.ssa Silvia Dubini).



Non presenta piresia; al torace MV diffuso su tutto l'ambito senza rumori aggiunti e i toni cardiaci sono validi e ritmici; l'addome risulta trattabile con peristalsi valida, segno di Murphy dubbio, ma i segni di Blumberg e Giordano sono negativi; non vengono rilevati edemi declivi. L'esame obiettivo neurologico è negativo e non si rileva nistagmo. Ha assunto betaistina 24 mg 2 cp al dì con uno scarso beneficio. La terapia domiciliare in corso è composta da buprenorfina 5 mcg/h, 1 sistema transdermico ogni 72 h, che assume per l'addominalgia cronica in secondarismi di carcinoma del colon, enalapril maleato/lercanidipina cloridrato 20 + 10 mg, ½ compressa al dì. Viene eseguita una ecoscopia delle arterie temporali con un riscontro dell'arteria temporale destra di aspetto tortuoso, con dubbio halo sign e segnale doppler presente (Figg. 1, 2). Si richiedono degli esami ematici, che vengono eseguiti in data 19/10/2020 (Tab. I) e si imposta una terapia con prednisone 25 mg al dì con beneficio in pochi giorni. A novembre 2020 viene effettuata una valutazione reumatologica, che conferma il sospetto di una polimialgia secondaria a neoplasia del colon. La paziente continua ad assumere prednisone con beneficio fino a gennaio

2020, quando va incontro a una cachessia neoplastica con persistenza di indici di flo-gosi elevati e iponatriemia paraneoplastica (Tab. II); attualmente la paziente è seguita con delle cure palliative domiciliari.

**TABELLA I.**

Esami ematochimici 19/10/2020.

Emoglobina (Hb)	11,2 g/dl
Volume corpuscolare medio (MCV)	87 fl
Velocità di eritrosedimentazione (VES)	82 mm/h
Proteina C reattiva (PCR)	180 mg/L (valore di riferimento < 5)
Anticorpi anti-citoplasma dei neutrofili (ANCA)	Negativi

**TABELLA II.**

Esami ematochimici 07/01/2021.

Emoglobina (Hb)	11,1 g/dl
Volume corpuscolare medio (MCV)	87 fl
Velocità di eritrosedimentazione (VES)	63 mm/h
Proteina C reattiva (PCR)	116 mg/L (valore di riferimento < 5)
Sodio (Na)	124 mmol/L

**Discussione del caso**

La diagnosi differenziale tra la polimialgia e l'arterite temporale è una sfida ardua, soprattutto nel contesto territoriale. Le caratteristiche di gravità del coinvolgimento delle branche temporali richiedono una tempestiva diagnosi e una precoce impostazione terapeutica, "virtù" ormai rare sia nel contesto intra che extra-ospedaliero. La presentazione aspecifica o con una sintomatologia "mista" tra le due forme, con il coinvolgimento vasculitico di distretti non patognomonici, rendono ancora più difficile porre il sospetto, con il rischio di brancolare nel buio per diversi mesi nei casi subacuti. Se per la polimialgia primitiva la diagnosi *ex adjuvantibus* con terapia steroidea resta un solido pilastro, non permette comunque di inquadrare completamente la malattia<sup>1,5,8</sup>. Va inoltre sottolineato che, per le forme secondarie, le linee guida invitano a sottoporre il paziente a delle indagini di primo livello, come ecografia dell'addome e Rx del torace, evitando il dosaggio di marker sensibili e poco specifici, eccezion fatta per il PSA. L'ecografia clinica si sta rivelando uno strumento fondamentale per il MMG, basti pensare al suo ruolo nella patologia polmonare, nello scompenso cardiaco e nelle

patologie addominali o dei vasi periferici<sup>4</sup>: la sua affermazione come “stetoscopio del XXI secolo” è già in corso e anche una patologia di interesse specialistico come l’arterite temporale può beneficiarne.

### Bibliografia

- Gonzalez-Gay MA, Barros S, Lopez-Diaz MJ, et al. Giant cell arteritis: disease patterns of clinical presentation in a series of 240 patients. *Medicine (Baltimore)* 2005;84:269-276.
- Jia L, Couce M, Barnholtz-Sloan JS, Cohen ML. Is all inflammation within temporal artery biopsies temporal arteritis? *Hum Pathol* 2016;57:17-21.
- Schmidt WA, Kraft HE, Vorpahl K, et al. Color duplex ultrasonography in the diagnosis of temporal arteritis. *N Engl J Med* 1997;337:1336-1342.
- Fichera F, d’Ambrosio G, Lagolio E, et al. La valutazione ecografica in Medicina Generale: ruolo e significato della *Point Of Care Ultrasonography* (POCUS). *Rivista SIMG* 2020;27(1):21-26.
- Papadakis MA, McPhee SJ, Rabow MW. *Current Medical Diagnosis & Treatment. LANGE* (McGraw-Hill Education) 2015.
- Società Italiana di Ultrasonologia in Medicina e Biologia (SIUMB). Syllabus. Corso teorico di formazione in ultrasonologia.
- Narváez J, Bernad B, Roig-Vilaseca D, et al. Influence of previous corticosteroid therapy on temporal artery biopsy yield in giant cell arteritis. *Semin Arthritis Rheum* 2007;37:13-19.
- Kermani TA, Warrington KJ. Polymyalgia rheumatica. *Lancet* 2013;381:63-72.
- Haga HJ, Eide GE, Brun J, et al. Cancer in association with polymyalgia rheumatica and temporal arteritis. *J Rheumatol* 1993;20:1335-1339.

## Polimialgia reumatica e arterite a cellule giganti Il punto di vista dello specialista

Francesco Paolo Cantatore, Cinzia Rotondo

UOC Reumatologia Universitaria, Policlinico Riuniti Foggia, Università degli Studi di Foggia

La polimialgia reumatica e l’arterite a cellule giganti sono patologie infiammatorie che nel 40% dei casi possono decorrere contemporaneamente e colpiscono soggetti di età superiore ai 50 anni.

La loro diagnosi è molto complessa, per l’assenza di test di laboratorio specifici e per la numerosità di patologie con cui entrano in diagnosi differenziale, come artrite reumatoide a esordio senile (anticorpi anti-citrullina (anti-CCP)) positivi, fattore reumatoide positivo, artrite a carattere erosivo, condrocalcinosi (presenza di depositi di pirofosfato di calcio), spondiloartriti indifferenziate (dattiliti, entesiti, uveiti, associa-

zione con malattie infiammatorie croniche intestinali), artrosi (dolore meccanico), miopati o miopatie da statine (aumento degli enzimi muscolari), tendinopatia della cuffia dei rotatori, capsulite adesiva, fibromialgia, ipotiroidismo, insufficienza surrenalica, infezioni croniche (endocarditi batteriche), morbo di Parkinson e vasculiti (arterite di Takayasu, vasculiti cerebrali).

Per facilitare la diagnosi sono stati definiti criteri diagnostici sia per l’arterite a cellule giganti (età > 49 anni, comparsa di mal di testa/cefalea, alterazioni dell’arteria temporale, come rigidità e ridotta pulsatilità, VES > 50 mm/ora, evidenza alla biopsia

dell’arteria temporale di una condizione di infiammazione cronica da vasculite - criteri ACR 1990), che per la polimialgia reumatica (rigidità mattutina maggiore di 45 minuti, dolore o limitazione nel movimento del cingolo pelvico, fattore reumatoide e/o anticorpi anti-citrullina negativi, assenza di dolore articolare, riscontro all’ecografia di: borsite sub-acromion-deltaoidea e/o tenosinovite del bicipite e/o sinovite gleno-omeroale + almeno un’anca con sinovite e/o borsite trocanterica; entrambe le spalle con borsite sub-acromiondeltaoidea, tenosinovite del bicipite o sinovite gleno-omeroale - criteri ACR/EULAR 2012).

### Conflitto di interessi

Gli Autori dichiarano nessun conflitto di interessi.

**How to cite this article:** Cantatore FP, Rotondo C. Polimialgia reumatica e arterite a cellule giganti. Il punto di vista dello specialista. *Rivista SIMG* 2021;28(2):32-33.

© Copyright by Società Italiana di Medicina Generale e delle Cure Primarie



OPEN ACCESS

L’articolo è open access e divulgato sulla base della licenza CC-BY-NC-ND (Creative Commons Attribuzione – Non commerciale – Non opere derivate 4.0 Internazionale). L’articolo può essere usato indicando la menzione di paternità adeguata e la licenza; solo a scopi non commerciali; solo in originale. Per ulteriori informazioni: <https://creativecommons.org/licenses/by-nc-nd/4.0/deed.it>

Una scarsa risposta (in termini di miglioramento del dolore e di riduzione degli indici di flogosi) alla terapia con steroide a basse dosi, l'assenza di borsiti all'ecografia dei cingoli scapolare e pelvico e la presenza di forme "atipiche" nella polimialgia reumatica devono far sospettare la presenza di arterite a cellule giganti o di neoplasie associate, per cui è necessario eseguire uno screening oncologico, con attenta anamnesi ed accurato esame obiettivo internistico.

Si deve tener conto che la malattia neoplastica può comparire fino a 2-5 anni dopo l'insorgenza non solo della polimialgia reumatica (69%-75% dei casi), ma anche dell'arterite a cellule giganti (6,5%-16% dei casi), per cui lo screening oncologico va ripetuto nel tempo.

Va considerato, inoltre, che molte neoplasie, quali le leucemie, le sindromi mielodisplastiche e, più raramente, i tumori solidi a carico dei polmoni, del tratto genitourinario e dell'apparato gastro-intestinale, possono complicarsi nel loro decorso con l'insorgenza di vasculiti.

Tra le metodiche strumentali con maggiore risoluzione spaziale nella polimialgia reumatica si distinguono l'ecografia muscolo-tendinea e la RMN muscolo-scheletrica: entrambe, infatti, possono evidenziare borsiti a carico delle spalle, tenosinovite del capo lungo del bicipite, borsite trocanterica e borsite interspi-

nosa a carico del rachide cervicale e lombare. Sebbene si osservi alla 18F-FDG PET un aumentato up-take a carico delle spalle, delle anche e dei processi spinosi, non vi è una stretta indicazione ad eseguire il suddetto esame in assenza di sintomatologia attribuibile all'arterite a cellule giganti.

L'esame diagnostico gold standard per l'arterite a cellule giganti è tutt'ora la biopsia dell'arteria temporale, sebbene l'accessibilità a tale metodica, la necessità di equipe multidisciplinari coordinate (MMG, reumatologo, chirurgo, anatomo-patologo), l'invasività dell'esame e la limitata area del vaso che può essere esaminata potrebbero rendere l'iter diagnostico molto lungo e indaginoso.

L'ecografia delle arterie temporali è stata di recente consigliata come prima metodica nel sospetto di arterite a cellule giganti nelle raccomandazioni EULAR 2018, per la sicurezza di tale metodica, oltre che per la facile accessibilità, la non invasività, la ripetibilità e la possibilità di osservare la gran parte del decorso delle arterie temporali. La caratteristica ecografica con maggiore sensibilità (68-75%) e specificità (83-91%) per la diagnosi di arterite a cellule giganti è la presenza di un ispessimento ipoecogeno concentrico, detto halo sign. La specificità dell'halo sign aumenta al 100% in caso di riscontro bilaterale. Di contro, l'ecografia presenta: bassa

concordanza inter-operatore, l'immagine in bianco e nero, che rende difficile la diagnosi differenziale con l'aterosclerosi e l'impossibilità di poter indagare tutti i distretti arteriosi eventualmente coinvolti, con conseguente deficit nella stadiazione della vasculite.

L'angio-RMN o RMN (con evidenza di edema della parete, enhancement di parete, o ispessimento circonferenziale della parete con stenosi od occlusioni) e la 18F-FDG PET (con caratteristico uptake del FDG nella parete arteriosa) possono aiutare a comprendere l'estensione della patologia vasculitica, in modo da modulare la terapia.

Nel ribadire l'importanza della biopsia delle arterie temporali per la conferma diagnostica dell'arterite a cellule giganti, va comunque sottolineato che l'ecografia (sebbene debba essere ancora del tutto validata) unitamente ad un attento esame obiettivo, ad un'accurata anamnesi, alla valutazione degli indici di flogosi e al giudizio del clinico potrebbero rendere l'iter diagnostico e il follow-up della polimialgia reumatica e, soprattutto, dell'arterite a cellule giganti, molto più rapidi ed efficienti in termini di costo-efficacia, sicurezza e risparmio di invalidità, permettendo, così, l'applicazione di protocolli terapeutici adeguati in tempi più celeri.