

Ecografia gastrointestinale: POCUS e campi di applicazione in Medicina Generale

Angela Serruto

Area Ecografica, SIMG Messina

Introduzione

I medici di medicina generale (MMG) frequentemente si rapportano con sintomi, reperti obiettivi o laboratoristici correlabili con patologie gastrointestinali (GI).

Il ruolo dell'ecografia nella loro diagnosi è riconosciuto e si affianca alla convenzionale diagnostica endoscopica e radiologica con il vantaggio di essere negli studi dei MMG la metodica di imaging in crescente diffusione, di pronto utilizzo, versatile, non invasiva, consentendo con immediatezza di dirimere un sospetto clinico, di fare una rapida diagnosi, di avviare un percorso diagnostico-terapeutico mirato nonché guidare procedure mediche, come la riduzione di un'ernia addominale incarcerata, manovra controindicata in presenza di danno ischemico dell'ansa intestinale.

Aria nemica degli ultrasuoni: certezza o preconcetto?

Nel sospetto di patologie gastrointestinali la metodica ecografica spesso non viene scelta come tecnica di *imaging*. Il preconcetto è che l'ecografia fornisca informazioni limitate poiché il fisiologico contenuto gassoso endoluminale rende gli ultrasuoni inadeguati all'esplorazione del tratto gastrointestinale.

In realtà, è proprio l'aria che ci conduce alla patologia.

Infatti, le patologie del tratto esofago-gastro-entero-colico si mettono in evidenza prevalentemente per il cosiddetto ispessimento parietale. L'aumento dello spessore della parete del viscere restringendo il lume, riduce anche il gas in esso contenuto mettendo così in luce la patologia.

Lo stesso dicasi se l'aria del lume è ridotta con incremento della quota liquida o solida che dilata e distende le pareti.

Inoltre, essendo l'aria normalmente confinata dentro il lume, la sua presenza in sede extraluminare è patologica. Ad esempio, spots iperecogeni gassosi nel contesto di un ispessimento focale della parete gastrica o duodenale ci guidano verso la diagnosi di ulcera peptica^{1,2}, la presenza di multipli foci iperecogeni gassosi nello spessore della parete entero-colica, la cosiddetta "pneumatosi intestinale"³, potrebbe essere segno di ischemia intestinale, ancora l'aria libera intraperitoneale⁴, creando prevalentemente strie iperecogene con artefatti da riverberazione in sede subdiaframmatica tra la superficie anteriore del fegato e la parete addominale, è indicativa di perforazione di un viscere cavo.

Modalità di studio del tratto gastrointestinale

L'esplorazione ultrasonografica del tratto gastrointestinale, mesentere incluso, può essere:

- integrata a un esame ecografico addominale completo effettuato da un MMG esperto della metodica ecografica. In tal caso, l'esplorazione ultrasonografica del tratto gastrointestinale con riscontro di patologia potrebbe essere l'elemento chiave di un esame addominale che, se limitato agli organi parenchimali, risulterebbe negativo.
- una valutazione ecografica mirata, contestuale e a completamento della visita clinica, la cosiddetta **Point Of Care Ultrasound (POCUS)**⁵⁻⁷. Il MMG, dopo un'accurata valutazione clinico-anamnestica, formula un esame ecografico finalizzato a rispondere a specifici quesiti clinici con risposte dicotomiche SÌ/NO o PRESENTE/ASSENTE. La POCUS aggiunge, in tal modo, informazioni rilevanti per la gestione del paziente e non ricavabili con la semeiotica. Tali risposte possono essere conseguite da un MMG che ha acquisito alcune competenze ecografiche da applicare a determinati contesti clinici e che esulano da un esame completo, con un percorso formativo specifico e più breve del precedente.

In entrambe le modalità d'esame, per ottenere le massime informazioni dall'esplorazione ultrasonografica, è necessario possedere competenze ecografiche di anatomia, di patologia nonché di metodologia d'esame del tratto GI.

Conflitto di interessi

Angela Serruto dichiara nessun conflitto di interessi.

How to cite this article: Serruto A. Ecografia gastrointestinale: POCUS e campi di applicazione in Medicina Generale. Rivista SIMG 2021;28(1):16-19.

© Copyright by Società Italiana di Medicina Generale e delle Cure Primarie



OPEN ACCESS

L'articolo è open access e divulgato sulla base della licenza CC-BY-NC-ND (Creative Commons Attribuzione – Non commerciale – Non opere derivate 4.0 Internazionale). L'articolo può essere usato indicando la menzione di paternità adeguata e la licenza; solo a scopi non commerciali; solo in originale. Per ulteriori informazioni: <https://creativecommons.org/licenses/by-nc-nd/4.0/deed.it>

POCUS per le patologie gastrointestinali: campi di applicazione in Medicina Generale

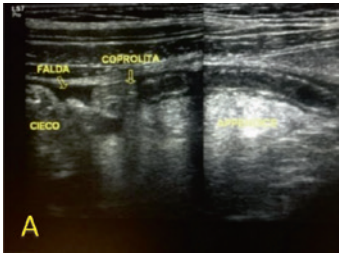


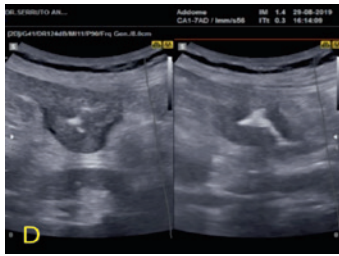

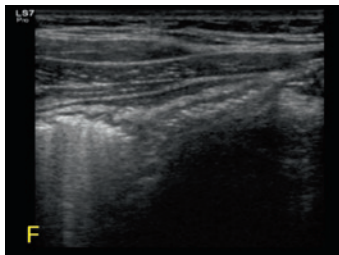
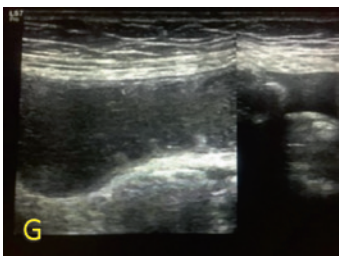
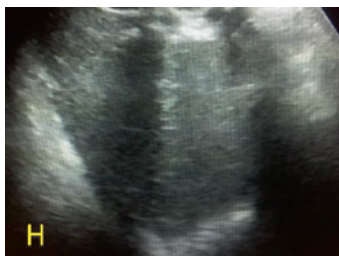
L'ecografia *Point of Care* (POC) può essere adoperata nel sospetto di diverse patologie gastrointestinali. È stilato un elenco illustrato dei principali quesiti clinici a cui l'ecografia gastrointestinale POC fornisce risposte nell'attività quotidiana della Medicina Generale (MG) (Tabb. I, II). È un elenco non completo, che non include alcune patologie di pertinenza prevalentemente pediatrica, né patologie a minor incidenza epidemiologica. LA POCUS è specialmente utile se il paziente è in grado di localizzare i sintomi, quale può essere un dolore in fossa iliaca destra o sinistra.

In particolare, la POCUS ha trovato forte validazione nel sospetto clinico di **appendicite acuta** ove l'esame clinico, nella sua diagnosi, ha una specificità limitata ed è particolarmente bassa nelle giovani donne e negli anziani. Revisioni sistemiche e metanalisi sull'uso della POCUS eseguite da medici dell'emergenza o da altri specialisti non radiologi hanno mostrato alta sensibilità (dall'83 al 96%) e specificità (dal 91 al 99%) della metodica, con una maggiore accuratezza nei bambini^{8,9}. Se effettuata da ecografisti con expertise la sensibilità e la specificità dell'ecografia sono simili alla TAC e alla RM, limitando l'uso di tali metodiche ai casi con alto sospetto clinico e un esame ecografico non diagnostico¹⁰ (per mancata visualizzazione dell'appendice o individualizzazione di altre patologie che entrino in diagnosi differenziale con essa).

Anche nel sospetto di **diverticolite acuta** e nell'**individuare le complicanze** (reperti ecografici di ascesso, versamento libero, aria libera intraperitoneale, tramite fistolosi) l'ecografia ha sensibilità, specificità e accuratezza superiori al 90% ed è equivalente alla TAC o alla RM^{10,11}. Sebbene la TAC abbia un'accuratezza diagnostica lievemente superiore, maggiore specificità e capacità di identificare diagnosi alternative¹². Pertanto, l'ecografia è riconosciuta da molte linee guida europee come metodica di prima istanza nella valutazione dei pazienti con sospetta diverticolite acuta,

TABELLA I.

Domande per POCUS per le patologie gastrointestinali in Medicina Generale.

La massa palpabile è di pertinenza del tratto gastrointestinale?	
C'è un'appendicite acuta?	C'è un'ernia addominale?
	
C'è una diverticolite acuta?	C'è una neoplasia gastrointestinale?
	
C'è una colite?	C'è una malattia infiammatoria cronica intestinale?
	
C'è un'occlusione intestinale?	C'è aria libera intraperitoneale?
	




A. Appendicite acuta. **B.** Voluminosa ernia epigastrica a contenuto enterico. **C.** Diverticolite acuta del sigma-colon discendente (scansione trasversale). **D.** Neoplasia del colon trasverso. **E.** Colite del colon ascendente (scansione longitudinale). **F.** Malattia di Crohn dell'ultima ansa ileale. **G.** Ileo dinamico (ansa ileale dilatata con falda fluida tra le anse). **H.** Aria libera subdiaframmatica da perforazione viscerale.

seguita dalla TAC soltanto se l'esame ecografico è inconcludente¹³⁻¹⁶. L'utilizzo della POCUS è particolarmente

utile se all'esame fisico è rilevata una **massa addominale** al fine di individuare se è di pertinenza del tratto GI e di rispon-

TABELLA II.

Domande per POCUS per le patologie gastrointestinali in Medicina Generale.

C'è costipazione?	
	
Guidare la riduzione di un'ernia addominale incarcerata <ul style="list-style-type: none"> • C'è necrosi? (controindicazione alla riduzione) • La riduzione è avvenuta con successo? 	
	

I. Costipazione con feci nel retto-sigma. L, M. Ernia ombelicale incarcerata a contenuto omentale (L) e riduzione sotto guida ecografica (M).

dere ai quesiti: “C'è un'ernia? ¹⁷ C'è una diverticolite? C'è una neoplasia?” in quanto alcune caratteristiche ecografiche ci permettono di differenziare con alta sensibilità e/o specificità **le neoplasie dalle patologie infiammatorie** ^{18,19}.

POCUS è utile per la valutazione dei pazienti con sintomi sospetti per **colite di varia eziologia** ²⁰. In pazienti con dolore addominale e/o diarrea è possibile differenziare la patologia infiammatoria dell'intestino dalla sindrome dall'intestino irritabile ²¹.

È accurata nel sospetto di **malattie infiammatorie croniche intestinali (MICI)** e nel rilevamento delle sue complicanze tra cui stenosi, fistole e ascessi ²¹⁻²³, nonché nel valutare l'attività (VPP 89%, VPN 86%) e l'estensione di malattia (VPP 85%, VPN 83%) ²⁴. È chiaro che la diagnosi di MICI è il risultato di reperti clinici, laboratoristici, endoscopici, istologici, ma l'utilizzo dell'e-

cografia POC è vantaggioso perché orienta la diagnosi, esclude altre eziologie e consente di adoperare al meglio l'esame endoscopico o le altre metodiche d'*imaging*.

Nell'**ostruzione intestinale** la POCUS ha alta sensibilità (dall'88 al 98%), con una specificità variabile dal 54 al 94% correlata al grado di formazione ²⁵⁻²⁸. Può identificare le anse dilatate distese da fluido, il sito e la causa dell'ostruzione nel punto di passaggio tra le anse dilatate a monte e le anse collabite a valle, la presenza/assenza della peristalsi per distinguere tra ileo paralitico e meccanico, nonché identifica segni di ischemia o necrosi dell'ansa intestinale ²⁹. Tuttavia, non è sempre possibile individuare la causa di ostruzione e occorre ricorrere alla TAC, ma un esame ecografico permette di inviare il paziente in Pronto Soccorso con un'orientata indicazione.

In caso di **perforazione** di un viscere addo-

minale, la POCUS ha una sensibilità nel rilevamento di pneumoperitoneo superiore alla radiografia addominale (86% rispetto al 76%) ³⁰. Nell'evidenziare l'aria libera intraperitoneale, l'ecografia ha un'accuratezza superiore all'esame radiografico diretto dell'addome in ortostasi e in decubito laterale sinistro che possono non rilevare le perforazioni dei visceri cavi dal 20 al 62% dei casi ³¹⁻³³. Nel setting della MG la POCUS può essere utile per valutare la **costipazione**, problema comune negli anziani, e orientare la terapia medica (clisteri vs lassativi) ³⁴.

LA POCUS è una valida guida per l'esecuzione della **manovra di riduzione di un'ernia addominale incarcerata**, per confermarne il successo o controindicarla in presenza di ischemia dell'ansa individuata mediante segni ecografici di strangolamento ^{35,36}.

Limiti

Un limite intrinseco alla metodica è una visualizzazione non ottimale in presenza di un abbondante tessuto adiposo sottocutaneo. A ciò si aggiungono limiti correlati all'anatomia del tratto gastrointestinale, come il decorso tortuoso o profondo del tratto retto-sigma oppure un'appendice retrocecale.

In MG i limiti dell'utilizzo della POCUS per le patologie GI sono attualmente rappresentati dalla presenza di pochi medici con formazione specifica nello studio ecografico del tratto GI. Non occorre tralasciare che anche per la POCUS vi è una variabilità dei risultati legati all'operatore. Inoltre, una *survey* ha valutato la domanda dell'ecografia GI in Italia, soltanto il 13% delle richieste era effettuato dai MMG ³⁷. Pertanto, è necessario fornire ai MMG che adoperano l'ecografia competenze teorico-pratiche per lo studio del tratto gastroenterico e, parimenti, far conoscere a tutti i MMG, che sono fruitori della diagnostica ecografica, la sua potenzialità diagnostica nel campo dello studio delle patologie gastrointestinali.

Conclusioni

L'ecografia è accurata nella diagnosi di diverse patologie gastrointestinali, il suo punto di

forza è l'immediata disponibilità nelle mani dei MMG. Includere la POCUS nel *work-up* dei pazienti con una clinica sospetta per patologie gastrointestinali è vantaggioso. Consente di formulare una diagnosi, di impostare la terapia appropriata o di orientare il successivo iter diagnostico con un utilizzo mirato e specifico delle metodiche di secondo livello, delle richieste di valutazione specialistica nonché permette, ove necessario, l'accesso al triage del pronto soccorso con una diagnosi ben determinata.

Bibliografia

- 1 Tuncel E. Ultrasonic features of duodenal ulcer. *Gastrointest Radiol* 1990;15:207-10.
- 2 Lee EJ, Lee YJ, Park JH. Usefulness of ultrasonography in the diagnosis of peptic ulcer disease in children. *Pediatr Gastroenterol Hepatol Nutr* 2019;22:57-62.
- 3 Bloom RA, Craciun E, Lebensart PD, et al. The ultrasound appearances of intramural bowel gas: the bright ring appearance and the effervescent bowel. A report of three cases. *Br J Radiol* 1992;65:585-8.
- 4 Hefny AF, Abu-Zidan FM. Sonographic diagnosis of intraperitoneal free air. *J Emerg Trauma Shock* 2011;4:511-3.
- 5 Abu-Zidan FM, Cevik AA. Diagnostic point-of-care ultrasound (POCUS) for gastrointestinal pathology: state of the art from basics to advanced. *World J Emerg Surg* 2018;13:47.
- 6 Sorensen B, Hunskaar S. Point-of-care ultrasound in primary care: a systematic review of generalist performed point-of-care ultrasound in unselected populations. *Ultrasound J* 2019;11:31.
- 7 B. Khan MA, Abu-Zidan FM. Point-of-care ultrasound for the acute abdomen in the primary health care. *Turk J Emerg Med* 2020;20:1-11.
- 8 Lee SH, Yun SJ. Diagnostic performance of emergency physician performed point-of-care ultrasonography for acute appendicitis: a meta-analysis. *Am J Emerg Med* 2019;37:696-705.
- 9 Fields JM, Davis J, Alsop C, et al. Accuracy of point-of-care ultrasonography for diagnosing acute appendicitis: a systematic review and meta-analysis. *Acad Emerg Med* 2017;24:1124-36.
- 10 Dirks K, Calabrese E, Dietrich CF, et al. EFSUMB Position Paper: Recommendations for Gastrointestinal Ultrasound (GIUS) in acute appendicitis and diverticulitis. *Ultraschall Med* 2019;40:163-75.
- 11 Lameris W, van Randen A, van Gulik TM, et al. A clinical decision rule to establish the diagnosis of acute diverticulitis at the emergency department. *Dis Colon Rectum* 2010;53:896-904.
- 12 Andeweg CS, Wegdam JA, Groenewoud J, et al. Toward an evidence based step-up approach in diagnosing diverticulitis. *Scand J Gastroenterol* 2014;49:775-84.
- 13 Sartelli M, Catena F, Ansaloni L, et al. WSES Guidelines for the management of acute left sided colonic diverticulitis in the emergency setting. *World J Emerg Surg* 2016;11:37.
- 14 Cuomo R, Barbara G, Pace F, et al. Italian consensus conference for colonic diverticulosis and diverticular disease. *United European Gastroenterol J* 2014;2:413-42.
- 15 Galetin T, Galetin A, Vestweber KH, et al. Systematic review and comparison of national and international guidelines on diverticular disease. *Int J Colorectal Dis* 2018;33:261-72.
- 16 Andeweg CS, Mulder IM, Felt-Bersma RJ, et al. Guidelines of diagnostics and treatment of acute left-sided colonic diverticulitis. *Dig Surg* 2013;30:278-92.
- 17 Young, J, Gilbert AI, Graham MF. The use of ultrasound in the diagnosis of abdominal wall hernias. *Hernia* 2007;11:347-51.
- 18 Ripollés T, Martínez-Pérez MJ, Gómez Valencia DP, et al. Sigmoid stenosis caused by diverticulitis vs. carcinoma: usefulness of sonographic features for their differentiation in the emergency setting. *Abdom Imaging* 2015;40:2219-31.
- 19 Richardson NG, Heriot AG, Kumar D, et al. Abdominal ultrasonography in the diagnosis of colonic cancer. *Br J Surg* 1998;85:530-3.
- 20 Granat N, Gabrieli S, Alpert EA. Point-of-Care ultrasound to diagnose colitis in the emergency department: a case series and review of the literature. *J Emerg Med* 2019;S0736-4679(19)30741-3.
- 21 Novak KL, Jacob D, Kaplan GG, et al. Point of care ultrasound accurately distinguishes inflammatory from noninflammatory disease in patients presenting with abdominal pain and diarrhea. *Can J Gastroenterol Hepatol* 2016;2016:4023065.
- 22 Horsthuis K, Bipat S, Bennink RJ, et al. Inflammatory bowel disease diagnosed with US, MR, scintigraphy, and CT: meta-analysis of prospective studies. *Radiology* 2008;247:64-79.
- 23 Fraquelli M, Castiglione F, Calabrese E, et al. Impact of intestinal ultrasound on the management of patients with inflammatory bowel disease: how to apply scientific evidence to clinical practice. *Dig Liver Dis* 2020;52:9-18.
- 24 Sathanathan D, Rajagopalan A, Van De Ven L, et al. Point-of-care gastrointestinal ultrasound in inflammatory bowel disease: An accurate alternative for disease monitoring. *JGH Open* 2019;4:273-9.
- 25 Becker BA, Lahham S, Gonzales MA, et al. A prospective, multicenter evaluation of point-of-care ultrasound for small-bowel obstruction in the emergency department. *Acad Emerg Med* 2019;26:921-30.
- 26 Unlüer EE, Yava-i O, Ero-u O, et al. Ultrasonography by emergency medicine and radiology residents for the diagnosis of small bowel obstruction. *Eur J Emerg Med* 2010;17:260-4.
- 27 Jang TB, Schindler D, Kaji AH. Bedside ultrasonography for the detection of small bowel obstruction in the emergency department. *Emerg Med J* 2011;28:676-8.
- 28 Frasure SE, Hildreth AF, Seethala R, et al. Accuracy of abdominal ultrasound for the diagnosis of small bowel obstruction in the emergency department. *World J Emerg Med* 2018;9:267-71.
- 29 Hefny AF, Corr P, Abu-Zidan FM. The role of ultrasound in the management of intestinal obstruction. *J Emerg Trauma Shock* 2012;5:84-6.
- 30 Braccini G, Lamacchia M, Boraschi P, Bertellotti L, et al. Ultrasound versus plain film in the detection of pneumoperitoneum. *Abdom Imaging* 1996;21:404-12.
- 31 Chen SC, Yen ZS, Wang HP, et al. Ultrasonography is superior to plain radiography in the diagnosis of pneumoperitoneum. *Br J Surg* 2002;89:351-4.
- 32 Shaffer HA Jr. Perforation and obstruction of the gastrointestinal tract. Assessment by conventional radiology. *Radiol Clin North Am* 1992;30:405-26.
- 33 Woodring JH, Heiser MJ. Detection of pneumoperitoneum on chest radiographs: Comparison of upright lateral and postero-anterior projections. *AJR Am J Roentgenol* 1995;165:45-7.
- 34 Yabunaka K, Matsuo J, Hara A, et al. Sonographic visualization of fecal loading in adults: comparison with Computed Tomography. *J Diagn Med Sonogr* 2015;31:86-92.
- 35 Siadecki SD, Frasure SE, Saul T, et al. Diagnosis and reduction of a hernia by bedside ultrasound: a case report. *J Emerg Med* 2014;47:169-71.
- 36 Rettenbacher T, Hollerweger A, Macheiner P, et al. Abdominal wall hernias: cross-sectional imaging signs of incarceration determined with sonography. *AJR Am J Roentgenol* 2001;177:1061-6.
- 37 Maconi G, Terracciano F, de Sio I, et al. Referrals for bowel ultrasound in clinical practice: a survey in 12 nationwide centres in Italy. *Dig Liver Dis* 2011;43:165-8.